

# Tełomery, nowotwory, komórki macierzyste

Często w artykułach poruszane są różne stwierdzenia, i nie zawsze wiadomo o co właściwie chodzi. Napiszę więc o nich kilka słów, czym jest nowotwór i podział, czym są komórki macierzyste, oraz tełomery.

## KOMÓRKA MACIERZYSTA

Komórki macierzyste, to specyficzny rodzaj komórek, niewyspecjalizowanych w żaden sposób, jednak posiadających wyjątkowa zdolność przekształcenia się w dowolną komórkę organizmu, z tego względu są w organizmie wykorzystywane, jako komórki „naprawcze”, komórki uszkodzone są usuwane, a w ich miejsce pojawiają się komórki macierzyste, które zmieniają się w komórkę docelową i zastępują uszkodzoną, przejmując w pełni jej funkcje i zadania.

Jednocześnie komórki macierzyste mają nieograniczone możliwości dzielenia się i namnażania, co umożliwia odtworzenie nawet większych fragmentów tkanek.

Prowadzi się np. badania nad zastosowaniem komórek macierzystych do odbudowy uszkodzonych fragmentów mózgu.

## NOWOTWÓR

Nowotwory to spontanicznie powstałe zmiany, niewystępujące naturalnie w organizmie, a powstałe pod wpływem czynników mikrobiologicznych, mechanicznych, fizycznych bądź genetycznych.

Nowotwory dzielimy na nowotwory łagodne i złośliwe, a wśród nich wyróżniamy jeszcze raka

## **NOWOTWORY ŁAGODNE**

Do grupy nowotworów łagodnych zaliczamy:

- Mięśniaki
- Włókniaki
- Gruzołaki
- Torbiele
- Tłuszczaki
- Nerwiaki
- Oponiaki
- Naczyniaki
- Chrzęstniaki
- Kostniaki
- Polipy

Te rodzaje zmian nowotworowych nie różnią się znacząco od otaczającej tkanki, są dobrze odgraniczone, nie naciekają na sąsiednie tkanki i nie dają przerzutów, można z nimi żyć wiele lat, ich wzrost jest powolny, mogą natomiast powodować dolegliwości bólowe poprzez ucisk na tkanki i nerwy, tym samym ograniczając funkcjonowanie.

Nowotwory łagodne, dzięki swojemu odgraniczeniu od sąsiednich tkanek (otorbieniu) łatwo daje się wyłuszczyć, co daje całkowite wyzdrowienie, bez konieczności dodatkowej farmakoterapii.

W pewnych warunkach mogą jednak zezłościwieć.

## **NOWOTWORY ZŁOŚLIWE**

Różnią się od łagodnych znacząco budowa. A ze względu na rodowód dzielą się na:

- nabłonkowe – **rak**,
- mezenchymalne – **mięsak**
- tkanki limfatycznej i układu krwiotwórczego – **chłoniak i białaczka**
- gonadalne (jądra i jajniki) – **nowotwory germinalne**

Nowotwory złośliwe nie posiadają torebki, która by je odgraniczała od sąsiednich tkanek, skutkiem, czego naciekają i łatwo dają przerzuty do innych organów i węzłów chłonnych. Ich wzrost jest bardzo szybki, mają umiejętność odrastania, dlatego, guzy złośliwie usuwa się zawsze z marginesem zdrowej tkanki.

Nowotwory złośliwe naciekają naczynia krwionośne i limfatyczne, a pojedyncze komórki łatwo się odrywają dzięki temu wpadają w prąd płynów ustrojowych i przemieszają w inne obszary organizmu dając przeżuty. Najpierw w najbliższych węzłach chłonnych, dlatego, te są zwykle usuwane wraz z nowotworem.

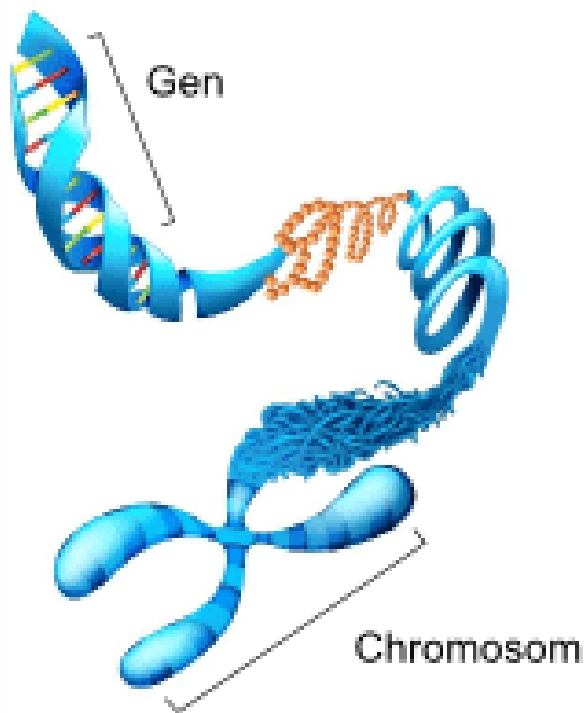
Jak wspomniałam niektóre nowotwory złośliwe mogą powstać z nowotworów łagodnych i tak np. w pewnych warunkach mięśniaki (np. macicy) mogą przekształcić się w złośliwe mięsaki.

## **TELOMERY**

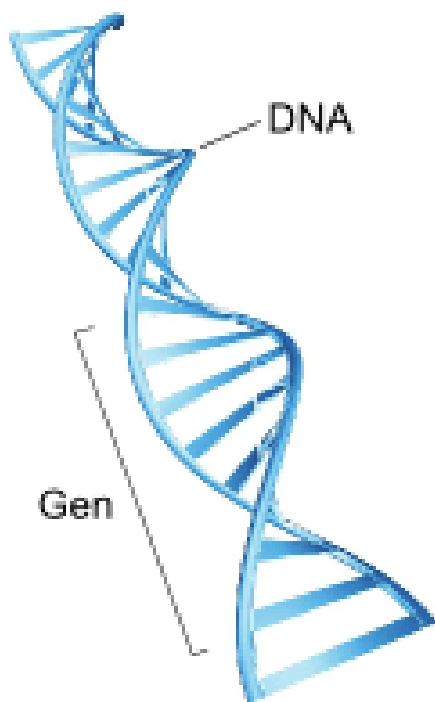
To takie „zatycki” zapobiegające „spruciu” chromosomu. Znajdują się na końcu każdego chromosomu.

**Chromosomy** – prawidłowo u człowieka występuje 46 chromosomów: 44 chromosomy (22 pary) homologiczne oraz 2 chromosomy płciowe. Chromosomy zbudowane są z DNA.

Taki zestaw chromosomów charakterystyczny dla gatunku nazywamy KARIOTYPEM. Kariotyp wykorzystuje się w badaniach genetycznych. Wszelkie odstępstwa nazywane są mutacją. Do części mutacji dochodzi w trakcie podziałów komórkowych w pierwszych dniach po zapłodnieniu.



chromosom



nić DNA

W wyniku podziałów komórek dochodzi to dzielenia się chromosomów. Wówczas dochodzi to rozdzielenia 2 nici DNA.

Jak wspomniałam na końcach chromosomów znajdują się TELOMERY. Nie są one w stanie dzielić się w nieskończoność – wyznaczając

w ten sposób żywotność komórek, przy każdym podziale TELOMERY się skracają, kiedy nie są w stanie dążyć się skracać dochodzi do śmierci komórki.

## Źródła

- Wykłady z Genetyki, Uniwersytet Medyczny w Łodzi.
- Wykłady z Ginekologii i Opieki Ginekologicznej, Uniwersytet Medyczny w Łodzi

## DOTACJA

Prowadzenie bloga to koszt, pomagamy i piszemy PRO BONO (nie zarabiamy), a przychodzi termin płatności za serwer i domenę, pozostaje nam prosić Was o wsparcie.

Poniżej znajdują się linki do mikropłatności na kwotę 2, 5, lub 10 PLN.

Każda z was może wybrać, która kwota jej odpowiada, liczy się każda złotówka.

Wszelkie nadwyżki, które się pojawią zostaną przekazane na zakup literatury fachowej lub dostęp do wirtualnych baz artykułów medycznych.

Z góry wam dziękuję

Pozdrawiam

[Dotacja PLN 2](#)

[Dotacja PLN 5](#)

[Dotacja PLN 10](#)

---

# HAMLET – co to jest, jak działa?

HAMLET, nie tym razem to nie tragiczna postać z dramatu Shakespeare'a jak w nagłówku. Czym w takim razie jest?

Tym razem jest to kompleks białkowy, a dokładnie jest to kompleks złożony z ludzkiej alfa-laktoalbuminy i kwasu oleinowego (oba naturalnie występują w pokarmie) pisałam o tym: [tutaj](#), [tutaj](#) i [tutaj](#)).

HAMLET zabija komórki nowotworowe poprzez zmuszenie ich od środka do samozagłady, czyli wymusza na komórkach ich naturalną śmierć. W badaniach wykazano, że aby wszystko zadziało, potrzeba niskiego pH (takiego jak w żołądku). Izolowana  $\alpha$ -laktoalbumina nie wykazuje działania przeciwnowotworowego, ze względu na duże powinowactwo (chęć łączenia się) do cząsteczek  $\text{Ca}^{2+}$  (wapń). Pod wpływem niskiego pH i obecności kazeiny dochodzi przerwania wiązania z wapniem – co umożliwia połączenie cząsteczki  $\alpha$ -laktoalbuminy z kwasem oleinowym. Tak powstały kompleks jest gotowy do działania. Niezwykle istotnym jest fakt, że tylko ludzkie mleko jest źródłem cząsteczek tworzących kompleks HAMLET, w badaniach wykazano, że odpowiednik znajdujący się w mleku krowim, wykorzystywanym do produkcji mieszanek, nie ma tak silnego działania. Jeszcze jedna różnica polega na tym, że HAMLET oddziałuje tylko i wyłącznie na komórki zmienione nowotworowo, zaś HAMLET, również na zdrowe.

HAMLET – skąd nazwa?

**H**uman – ludzka

**A**LFA-lactalbumin ( $\alpha$ -lactalbumin) –  $\alpha$ -lactoalbumina

**M**ade – powodująca

**L**Ethal to – śmierć

**T**umor cells – komórek guza

## Jak działa HAMLET?

HAMLET łączy się z powierzchnią komórki nowotworowej. Po związaniu się z powierzchnią komórki nowotworowej HAMLET, wnika do wnętrza i przemieszcza się do jądra, tam powoduje rozpad struktury chromatyny (zawierającej DNA) i tym samym fragmentację DNA. Oprócz tego prowadzi do wewnętrznej degradacji innych organelli komórki nowotworowej aktywując kaskadę kaspazy (enzymy, które po aktywacji niszczą białka komórkowe, przecinając wiązanie białkowe, powodując ich śmierć) oraz pęcznienie mitochondrów.

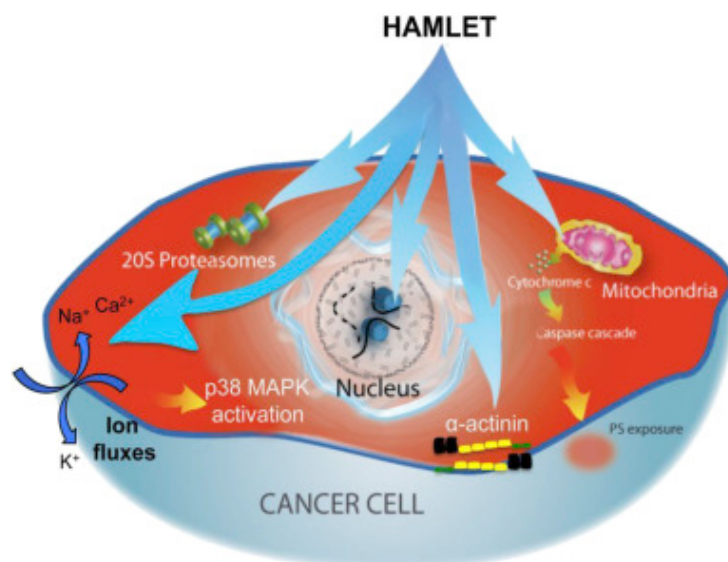
Aktualnie trwają badania InVitro, nad uzyskaniem kompleksu HAMLET w leczeniu nowotworów. Jak dotąd udowodniono jego skuteczność w niszczeniu komórek 40 różnych nowotworów.

Dodatkowo, badania wykazały skuteczność HAMLETa w leczeniu infekcji antybiotykoodpornych takich jak infekcje *Streptococcus pneumoniae* oraz metycilinooporny *Staphylococcus aureus* (MRSA)

HAMLET wiąże się i zatrzymuje aktywność pomp biologicznych i transporterów, które pomagają w regulowaniu przepływu jonów na zewnątrz komórki. HAMLET również wiąże i blokuje aktywność dwóch enzymów niezbędnych bakteriom do uzyskania energii.

HAMLET rozpoczyna łańcuch reakcji chemicznych, podobny do tego w przyrodzie, wówczas komórki bakteryjne ulegają autodestrukcji. Ten proces obejmuje śmiertelny napływ wapnia i aktywację enzymów aktywujących procesy naturalnej śmierci (apoptozy).





<https://ars.els-cdn.com/content/image/1-s2.0-S0006291X1631779X-gr1.jpg>

Cały czas odkrywane są nowe właściwości mleka kobiecego i jego składników, nie tylko w żywieniu niemowląt i wpływaniu na ich zdrowie i rozwój, ale także w leczeniu dorosłych.

W przypadku HAMLET wykazano skuteczność w leczeniu glejaka, raka pęcherza oraz raka jelita w modelu zwierzęcym, dalsze badania już na ludziach wykazały skuteczność w leczeniu brodawczaka skóry oraz pęcherza moczowego.

W przypadku brodawczaka, w podwójnej ślepej próbie z placebo. Pacjentom z brodawczakiem opornym na leczenie na dłoniach i stopach, podawano HAMLET lub roztwór soli (placebo) przez 3 tygodnie, stosowany miejscowo, wyniki wykazały:

1. Zmniejszenie uszkodzenia o ponad 75%
2. Zmniejszenie objętości zmian w 100% przypadków
3. Zaś u 83% całkowite ustąpienie objawów w przeciągu 2 lat od leczenia

### W przypadku raka pęcherza

Badanie polegało na iniekcji kompleksu HAMLET bezpośrednio do pęcherza osób chorujących 5x dziennie po 25mg/ml przez 5

kolejnych dni poprzedzających operację pęcherza. W badaniu moczu wykazano duże ilości komórek nowotworowych po 2h od podania kompleksu HAMLET. Większość spośród tych komórek była martwa i wykazywała śmierć w wyniku apoptozy. Zaobserwowano zmniejszenie rozmiaru nowotworu a w biopsji wykryto apoptyczne (martwe) komórki nowotworu.

HAMLET wydaje się być obiecującym lekiem w leczeniu raka pęcherza moczowego, badania trwają. W przeciwieństwie do tradycyjnego leczenia jest w 100% bezpieczny i nie niesie za sobą skutków ubocznych i wyniszczających organizm tak jak tradycyjne metody leczenia

A jakie jeszcze moce mleka kobiecego odkryją naukowcy, czas pokaże.

#### **Źródła:**

1. <https://www.ncbi.nlm.nih.gov/pmc/articles/PMC3725852/>
2. <http://journals.plos.org/plosone/article?id=10.1371/journal.pone.0017717>
3. <http://onlinelibrary.wiley.com/doi/10.1110/ps.04982905/full>
4. <http://onlinelibrary.wiley.com/doi/10.1110/ps.0231003/full>
5. <http://onlinelibrary.wiley.com/doi/10.1002/ijc.22810/full>
6. <http://femaltiker.pl/hamlet-sila-tkwiaca-mleku-matki/>
7. [https://link.springer.com/chapter/10.1007/978-1-4615-0559-4\\_14](https://link.springer.com/chapter/10.1007/978-1-4615-0559-4_14)
8. <https://www.ncbi.nlm.nih.gov/pmc/articles/PMC41287/pdf/pnas01495-0467.pdf>
9. <https://www.ncbi.nlm.nih.gov/pmc/articles/PMC2253409/>
10. <http://onlinelibrary.wiley.com/doi/10.1111/j.1742-4658.2010.07890.x/full>
11. <https://www.sciencedaily.com/releases/2013/05/1305011929>

[21.htm](#)

12. <http://www-1sciencedirect-1com-1saq9619w0176.han.cib.umed.lodz.pl/science/article/pii/S0006291X1631779X>
  13. <http://onlinelibrary.wiley.com/doi/10.1002/ijc.22810/full>
- 

# Samobadanie sutka – przebadaj się

## SAMOBADANIE GRUCZOŁU PIERSIOWEGO

Samobadania gruczołu piersiowego dokonujemy **między 8-10 dniem cyklu** (3-5 dni po miesiączce)

U kobiet w okresie menopauzy i **mężczyzn** 1x w miesiącu (np. każdego pierwszego dnia miesiąca, czy dnia urodzin w każdym miesiącu)

2 metody badania:

### 1. oglądanie

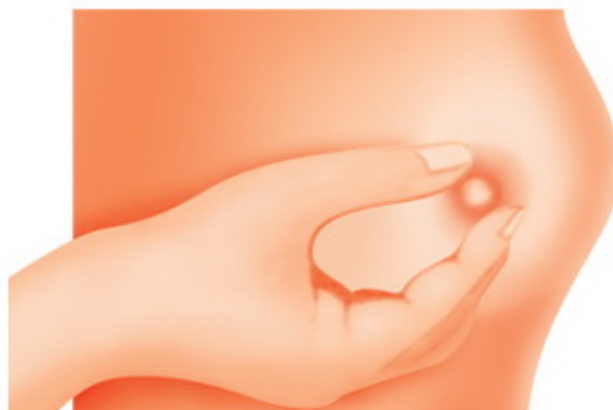- na stojąco z rękami w dół
- na stojąco z rękami do góry
- na stojąco z rękami na biodrach
- stojąc bokiem z rękami na biodrach
- w zwisie, w pochyleniu z rękami na biodrach



Wyszukujemy zmian w obrębie piersi takich jak:

Może być objawem  
asymetrii  
lub procesu nowotworowego,  
ważne, od kiedy

- Skórka pomarańczy która pojawiła się nagle na części powierzchni skóry
- Kształt, czy nie uległ zmianie
- Wielkość, czy jest taka sama
- Symetria, czy nie pojawiła się asymetria
- Wysiłek – krwisty lub surowiczny jest niepokojący (w okresie laktacji jest to trudne do ustalenia), aby to sprawdzić możemy ścisnąć brodawkę
- Jeśli brodawka nagle zrobiła się wklęsła
- Przyrastanie nowych naczyń krwionośnych – nowotwory są żarłoczne, namnażają naczynia krwionośne by się odżywiać
- Płytko umiejscowiony może być widoczny pod skórą w formie zgrubienia, a nawet wyniesienia na powierzchni

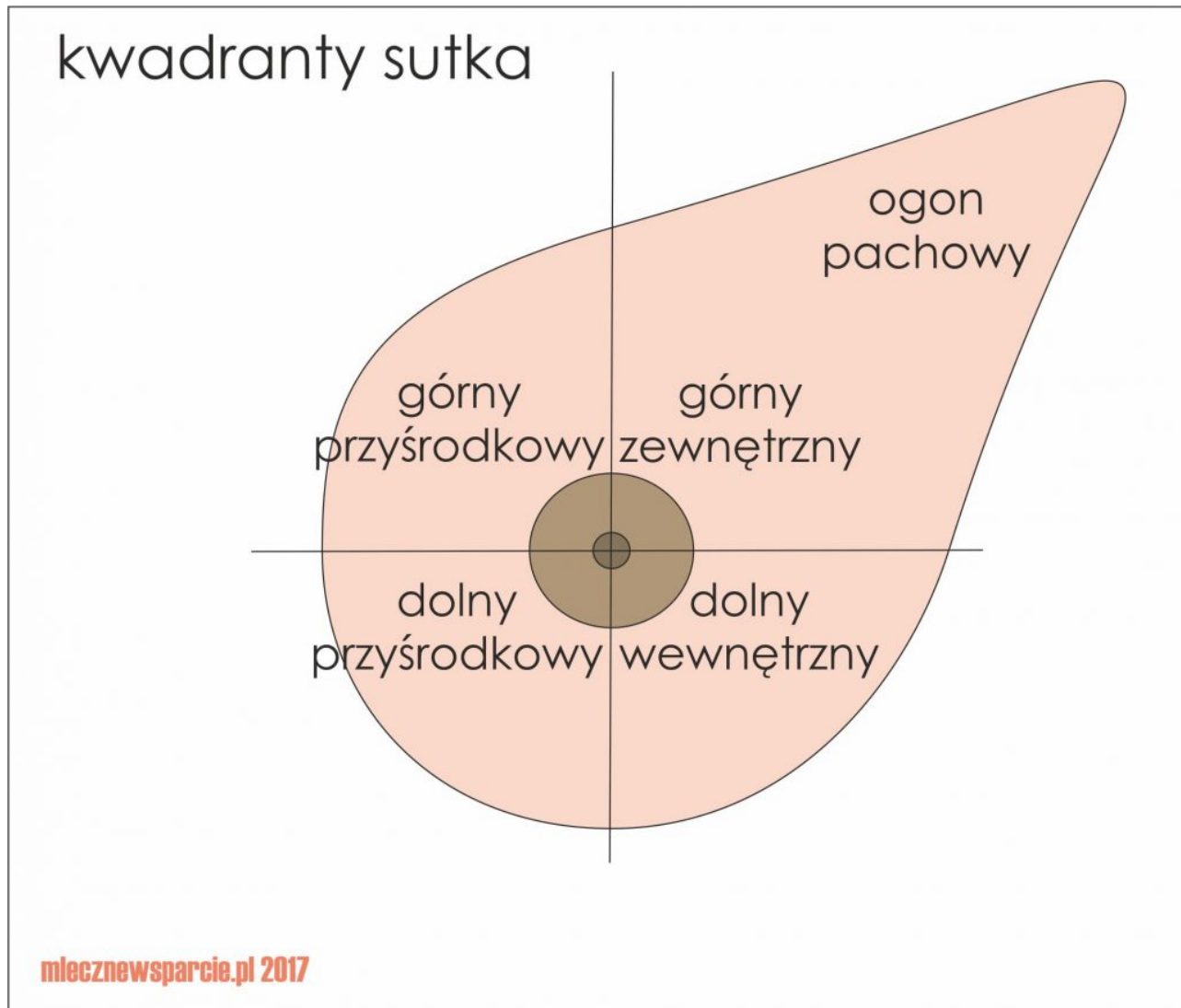


skóry

2. Macanie

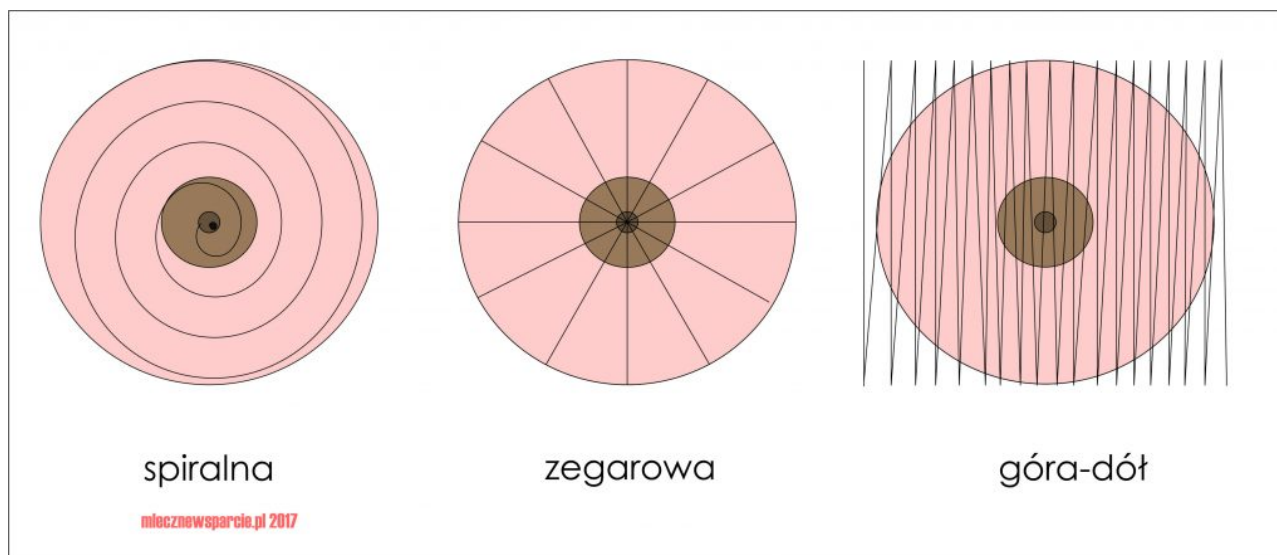
## Badanie palpacyjne

Dzielimy piersi na 4 kwadranty: górny zewnętrzny, górny przyśrodkowy, dolny przyśrodkowy i dolny zewnętrzny oraz ogon pachowy



Mamy 3 techniki:

- spiralna
- zegarowa
- góra – dół



W każdej metodzie wykorzystujemy 3 palce dłoni (wskazujący, środkowy, serdeczny), kładziemy je na piersi i wykonujemy ucisk wraz z niewielkim ruchem okrężnym, następnie przesuwamy dłoń i powtarzamy czynność.

Badanie prawej piersi wykonujemy zawsze lewą dłonią, zaś lewego sutka prawą.

Czego szukamy?

Tkanka gruczołowa jest nierówna i jest to zupełnie normalne, więc szukamy wszelkich anomalii, zgrubień, kształtów przypominających ziarnko grochu lub fasoli, które wyraźnie odróżniają się od reszty tkanki w konsystencji, fakturze, kształcie. Każda anomalia powinna nas zaalarmować.

## **SPIRALNA**

Metoda najszybsza i przez to najpopularniejsza, polega na zataczaniu okręgów po spirali począwszy od dołu pachowego w kierunku mostka i dalej po okręgu. Prawa pierś przeciwnie do ruchu wskazówek zegara, lewa zgodnie z ich kierunkiem.

Po dojściu do brodawki ją również macamy i uciskamy.

## **ZEGAROWA**

Każdy kwadrant dzielimy na 3 mniejsze, począwszy od godziny 12

uciskamy pierś, wykonując niewielki okrąg, przesuwamy dłoń niewielkimi odstępami w kierunku brodawki i powtarzamy czynność. Po dojściu do brodawki zaczynamy na zewnętrznym obwodzie piersi na kolejnej godzinie i tak w sumie 12x.

## **GÓRA-DÓŁ „PALEC GONI PALEC”**

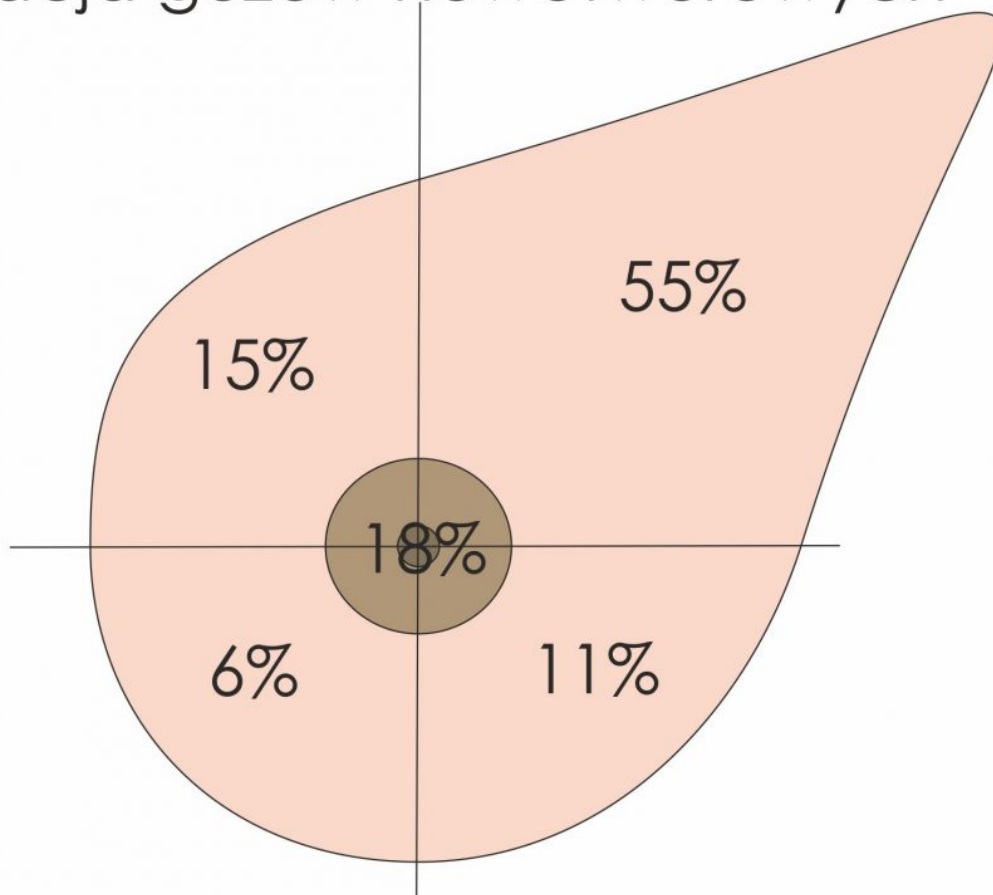
### **NAJLEPSZA METODA**

Jest najdłuższa i najdokładniejsza. Polega na przesuwaniu palców miejsce przy miejscu, od góry do dołu, poprzez przesuwanie się liniami pionowymi od zewnętrznej strony piersi do wewnętrznej.

„Palec goni palec” – ponieważ nie odrywamy ręki od piersi, odrywamy tylko 1 palec i przesuwamy na tyle na ile jest to możliwe, a kolejne palce podążają za nim. Za każdym razem wykonujemy 3 okrężne ruchy w danym miejscu. Znowu się przesuwamy, aż dojdziemy do dołu sutka (zagłębienie pod piersią), wówczas ostatni palec staje się prowadzącym i podąża w górę, a pozostałe palce za nim. Kiedy dojdziemy do samej góry, znowu dolny palec staje się prowadzącym. Czynność powtarzamy aż dojdziemy do bruzdy międzypiersiowej, wówczas zmieniamy rękę i badamy drugi sutek.

### **UKŁAD CHŁONNY**

## lokalizacja guzów nowotworowych

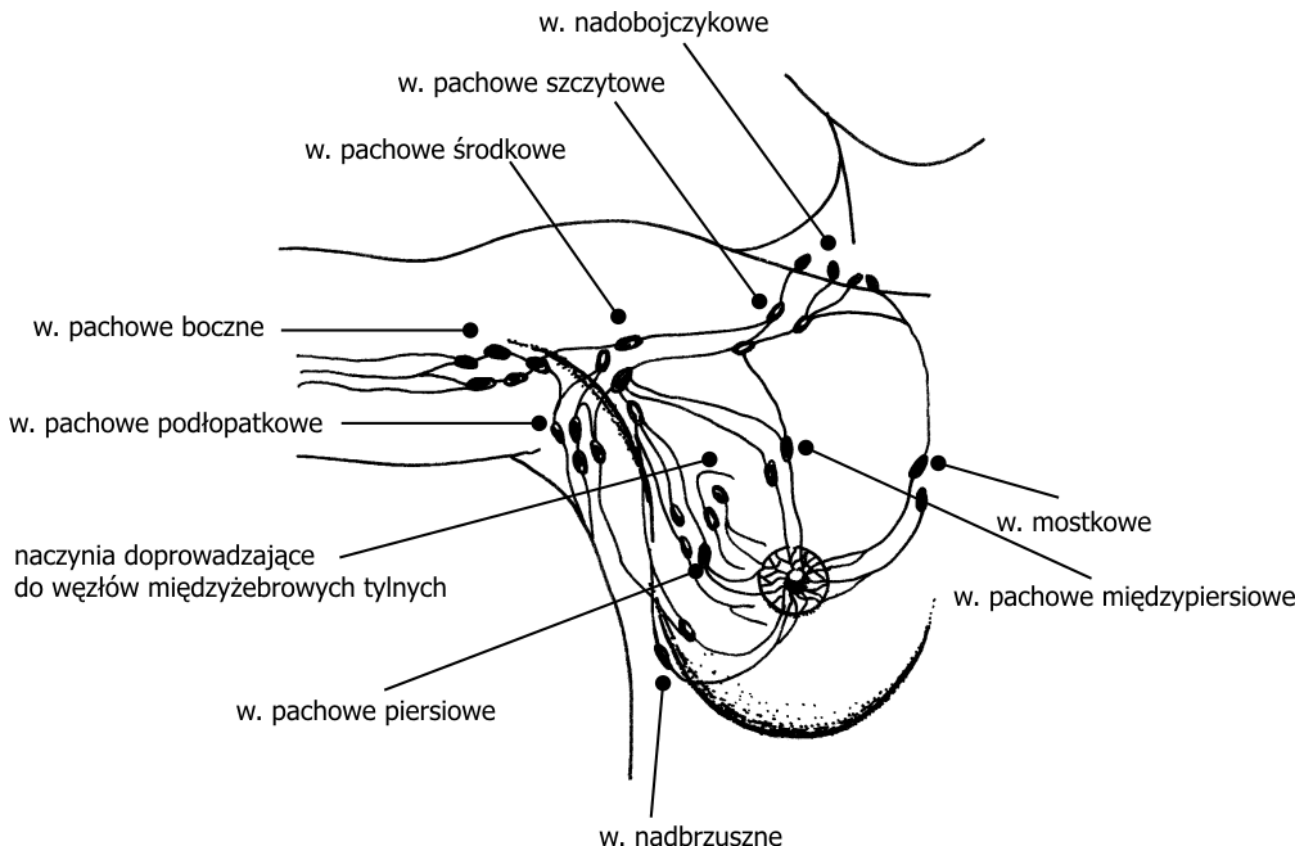


mlecznewsparcie.pl 2017

Niezwykle ważnym aspektem samobadania jest macanie węzłów chłonnych, najczęściej zaatakowane są węzły pachowe i obojczykowe, głównie ze względu na lokalizację większości zmian nowotworowych w kwadrantach górnych. Czasem widać już w trakcie oglądania wystające nad obojczykiem zgrubienia. Najważniejsze są węzły: nadobojczykowe (wśród nich znajduje się tzw. węzeł wartownik, zwykle usuwany podczas zabiegów), pachowe szczytowe i pachowe środkowe.

**Naczynia chłonne** tworzą dwa spłoty: splot skórny brodawki i otoczki oraz splot gruczołowy. Chłonka odpływa do węzłów pachowych, węzłów międzyżebrowych przednich i tylnych oraz do węzłów międzypiersiowych. 75% chłonki z gruczołów piersiowych przyjmują węzły pachowe (przerzuty nowotworowe!)





*Węzły chłonne okolicy sutkowej, Rys. K. Flasińska-Rubik*

## **KONTROLA RAZ W MIESIĄCU TO PODSTAWA PROFILAKTYKI WCZESNEGO WYKRYWANIA NOWOTWORÓW**

ALE

Raz w roku udaj się do lekarza ginekologa, położnej rodzinno-środowiskowej lub chirurga w celu wykonania badania u pracownika służby zdrowia

Nie rzadziej niż 1 na 2-3 lata wykonuj badanie obrazowe piersi

- w okresie przedkoncepcyjnym, okresie laktacji i do 10 lat po zakończeniu laktacji USG piersi co 1-2 lata
- 10 lat i później od zakończenia karmienia piersią badanie mammograficzne raz na 2-3 lata

Jeśli osoba w Twoim otoczeniu nie karmi piersią lub karmiła będąc bardzo młodą mamą, to badanie mammograficzne należy wykonywać od 35 roku życia.

**ZAWSZE UDAJ SIĘ DO LEKARZA JEŚLI  
WYCZUJESZ COŚ NIEPOKOJĄCEGO.**

**GUZY PIERSI SĄ TWARDE JAK KAMIENIE,  
NAPEWNO ZAUWAŻYSZ RÓŻNICĘ**

**BADAJĄC SWOJE PIERSI PALPACYJNIE JESTEŚ W  
STANIE WYCZUĆ ZMIANĘ O ŚREDNICY OK 1CM\***

\*kobiety, które nie badają się regularnie wyczuwają zmiany mające już 4cm, często zbyt późno

---

## **WAŻNE**

- NIE KAŻDA ZMIANA TO RAK.
- NIE KAŻDY NOWOTWÓR TO RAK
- NIE KAŻDY NOWOTWÓR ZŁOŚLIWY TO RAK (ICD10 – C50)
- INNE NOWOTWORY TO ZMIANY ŁAGODNE (ICD10 – N63)
  - TORBIELE
  - GRUCZOLAKOWŁÓKNIAKI
  - TORBIELOWATO-WŁÓKNIAKOWATOŚĆ (MASTIOPATIA)

źródła:

Wykłady „Badania fizykałne” – dr n.med. Krystyna Bogus,  
Katedra Nauczania Pielęgniarnstwa, Uniwersytet Medyczny w łodzi  
Pracownicy Kliniki Chorób Sutka ICZMP w łodzi

<http://mp.pl>

Ilustracje:

- <http://www.cancerhelpline.in/>
- <http://kobiety.med.pl/cno1/>

Nagłówek: <http://portalemedyczne.pl/>