

Samobadanie sutka – przebadaj się

SAMOBADANIE GRUCZOŁU PIERSIOWEGO

Samobadania gruczołu piersiowego dokonujemy **między 8-10 dniem cyklu** (3-5 dni po miesiączce)

U kobiet w okresie menopauzy i **mężczyzn** 1x w miesiącu (np. każdego pierwszego dnia miesiąca, czy dnia urodzin w każdym miesiącu)

2 metody badania:

1. oglądanie

- na stojąco z rękami w dół
- na stojąco z rękami do góry
- na stojąco z rękami na biodrach
- stojąc bokiem z rękami na biodrach
- w zwisie, w pochyleniu z rękami na biodrach



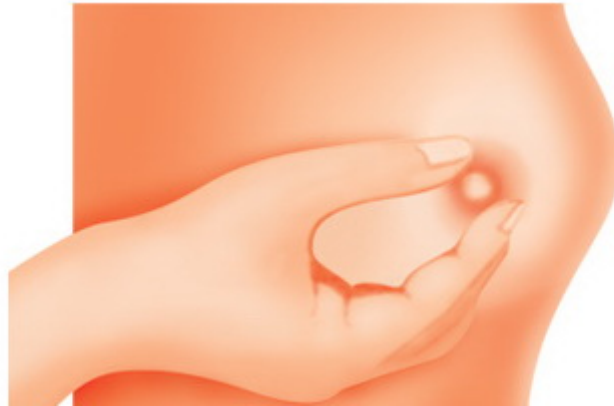Wyszukujemy zmian w obrębie piersi takich jak:

Może być objawem
asymetrii
lub procesu nowotworowego,
ważne, od kiedy

- Skórka pomarańczy która

pojawiła się nagle na części powierzchni skóry

- Kształt, czy nie uległ zmianie
- Wielkość, czy jest taka sama
- Symetria, czy nie pojawiła się asymetria
- Wysiłek – krwisty lub surowiczy jest niepokojący (w okresie laktacji jest to trudne do ustalenia), aby to sprawdzić możemy ścisnąć brodawkę
- Jeśli brodawka nagle zrobiła się wklęsła
- Przyrastanie nowych naczyń krwionośnych – nowotwory są żarłoczne, namnażają naczynia krwionośne by się odżywiać
- Płytko umiejscowiony może być widoczny pod skórą w formie zgrubienia, a nawet wyniesienia na powierzchni



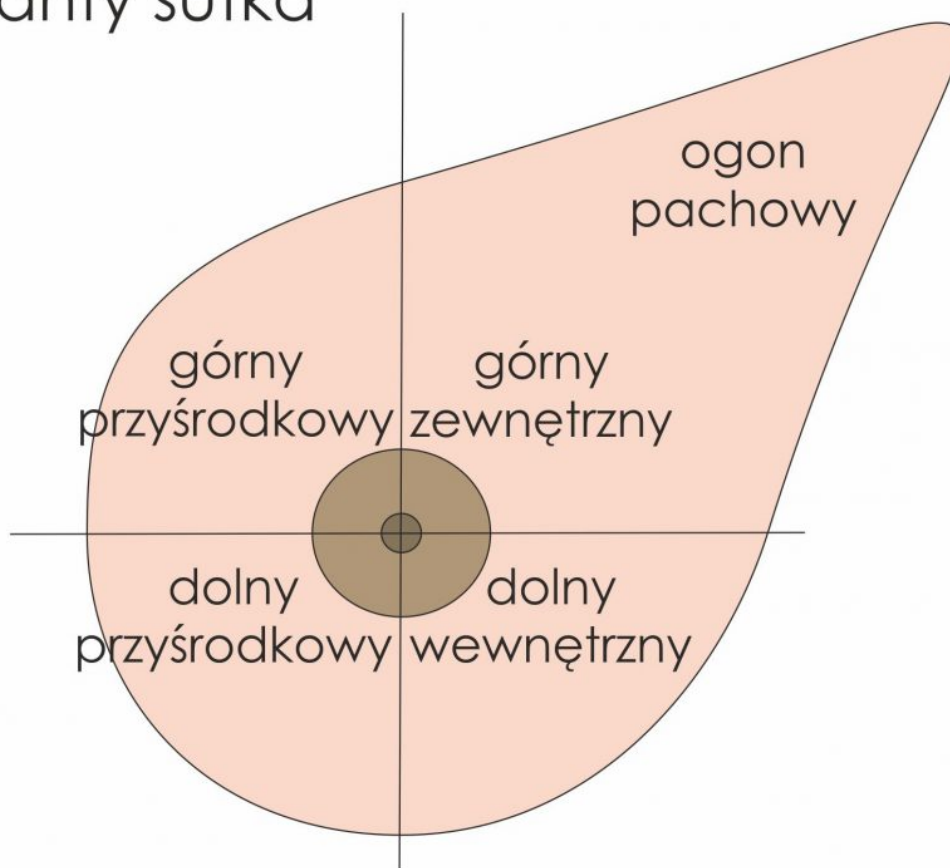
skóry

2. Macanie

Badanie palpacyjne

Dzielimy piersi na 4 kwadranty: górny zewnętrzny, górny przyśrodkowy, dolny przyśrodkowy i dolny zewnętrzny oraz ogon pachowy

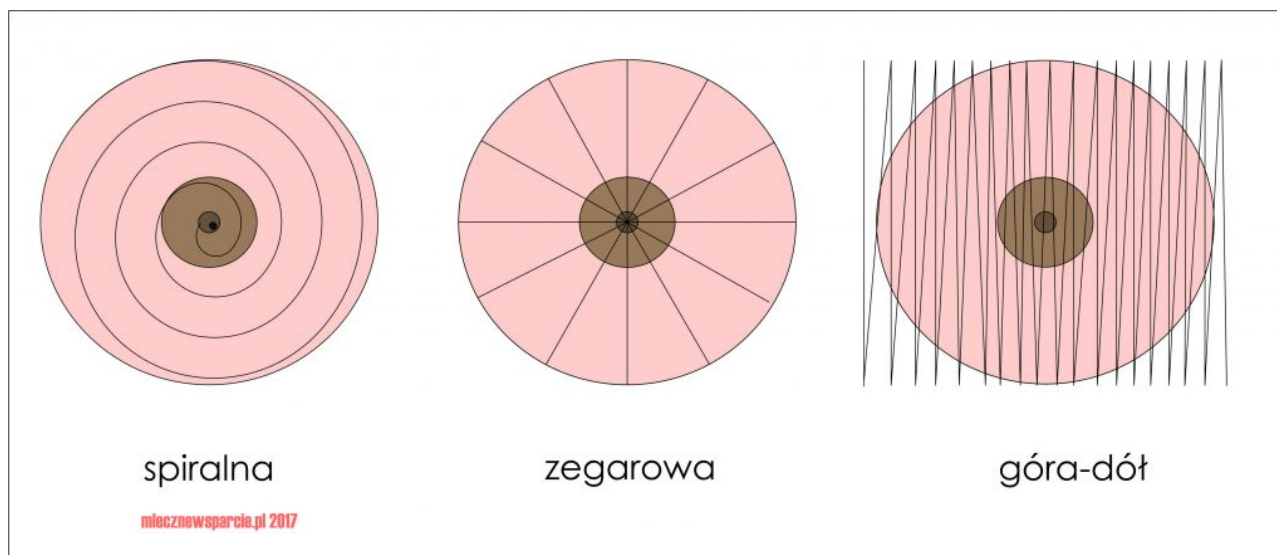
kwadranty sutka



mlecznewsparcie.pl 2017

Mamy 3 techniki:

- spiralna
- zegarowa
- góra – dół



W każdej metodzie wykorzystujemy 3 palce dłoni (wskazujący, środkowy, serdeczny), kładziemy je na piersi i wykonujemy ucisk wraz z niewielkim ruchem okrężnym, następnie przesuwamy dłoń i powtarzamy czynność.

Badanie prawej piersi wykonujemy zawsze lewą dłonią, zaś lewego sutka prawą.

Czego szukamy?

Tkanka gruczołowa jest nierówna i jest to zupełnie normalne, więc szukamy wszelkich anomalii, zgrubień, kształtów przypominających ziarnko grochu lub fasoli, które wyraźnie odróżniają się od reszty tkanki w konsystencji, fakturze, kształcie. Każda anomalia powinna nas zaalarmować.

SPIRALNA

Metoda najszybsza i przez to najpopularniejsza, polega na zataczaniu okręgów po spirali począwszy od dołu pachowego w kierunku mostka i dalej po okręgu. Prawa pierś przeciwnie do ruchu wskazówek zegara, lewa zgodnie z ich kierunkiem.

Po dojściu do brodawki ją również macamy i uciskamy.

ZEGAROWA

Każdy kwadrant dzielimy na 3 mniejsze, począwszy od godziny 12

uciskamy pierś, wykonując niewielki okrąg, przesuwamy dłoń niewielkimi odstępami w kierunku brodawki i powtarzamy czynność. Po dojściu do brodawki zaczynamy na zewnętrznym obwodzie piersi na kolejnej godzinie i tak w sumie 12x.

GÓRA-DÓŁ „PALEC GONI PALEC”

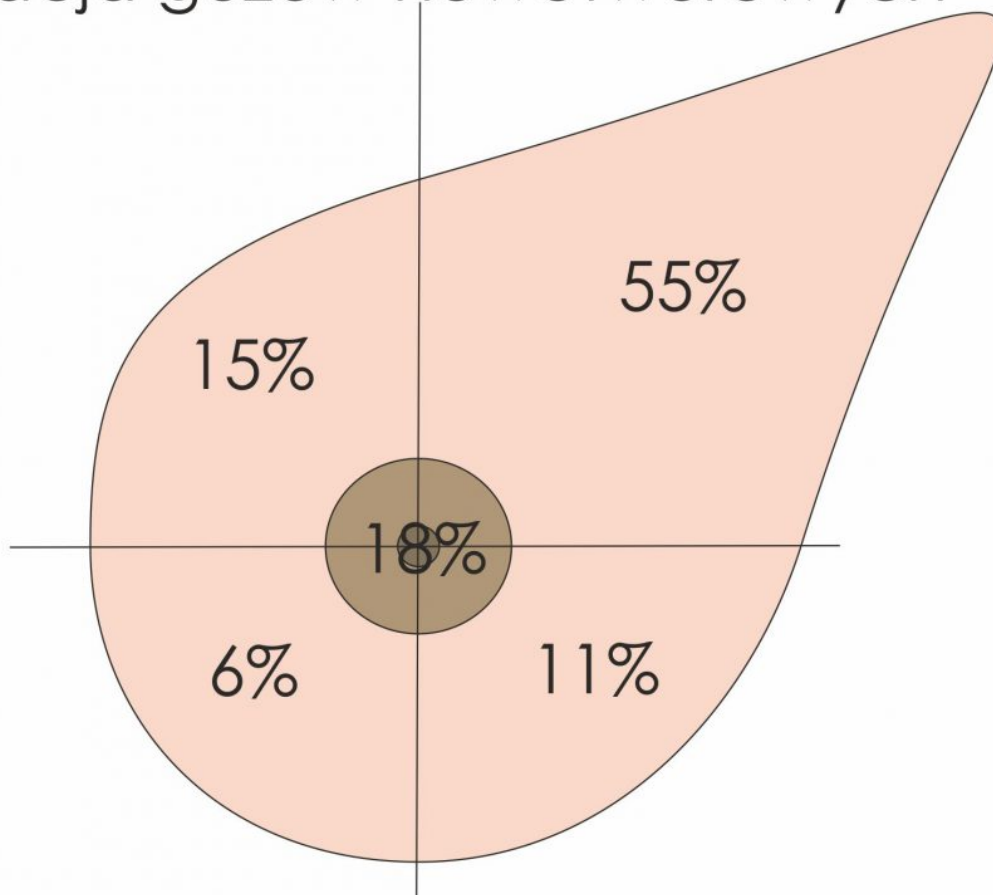
NAJLEPSZA METODA

Jest najdłuższa i najdokładniejsza. Polega na przesuwaniu palców miejsce przy miejscu, od góry do dołu, poprzez przesuwanie się liniami pionowymi od zewnętrznej strony piersi do wewnętrznej.

„Palec goni palec” – ponieważ nie odrywamy ręki od piersi, odrywamy tylko 1 palec i przesuwamy na tyle na ile jest to możliwe, a kolejne palce podążają za nim. Za każdym razem wykonujemy 3 okrężne ruchy w danym miejscu. Znowu się przesuwamy, aż dojdziemy do dołu sutka (zagłębienie pod piersią), wówczas ostatni palec staje się prowadzącym i podąża w górę, a pozostałe palce za nim. Kiedy dojdziemy do samej góry, znowu dolny palec staje się prowadzącym. Czynność powtarzamy aż dojdziemy do bruzdy międzypiersiowej, wówczas zmieniamy rękę i badamy drugi sutek.

UKŁAD CHŁONNY

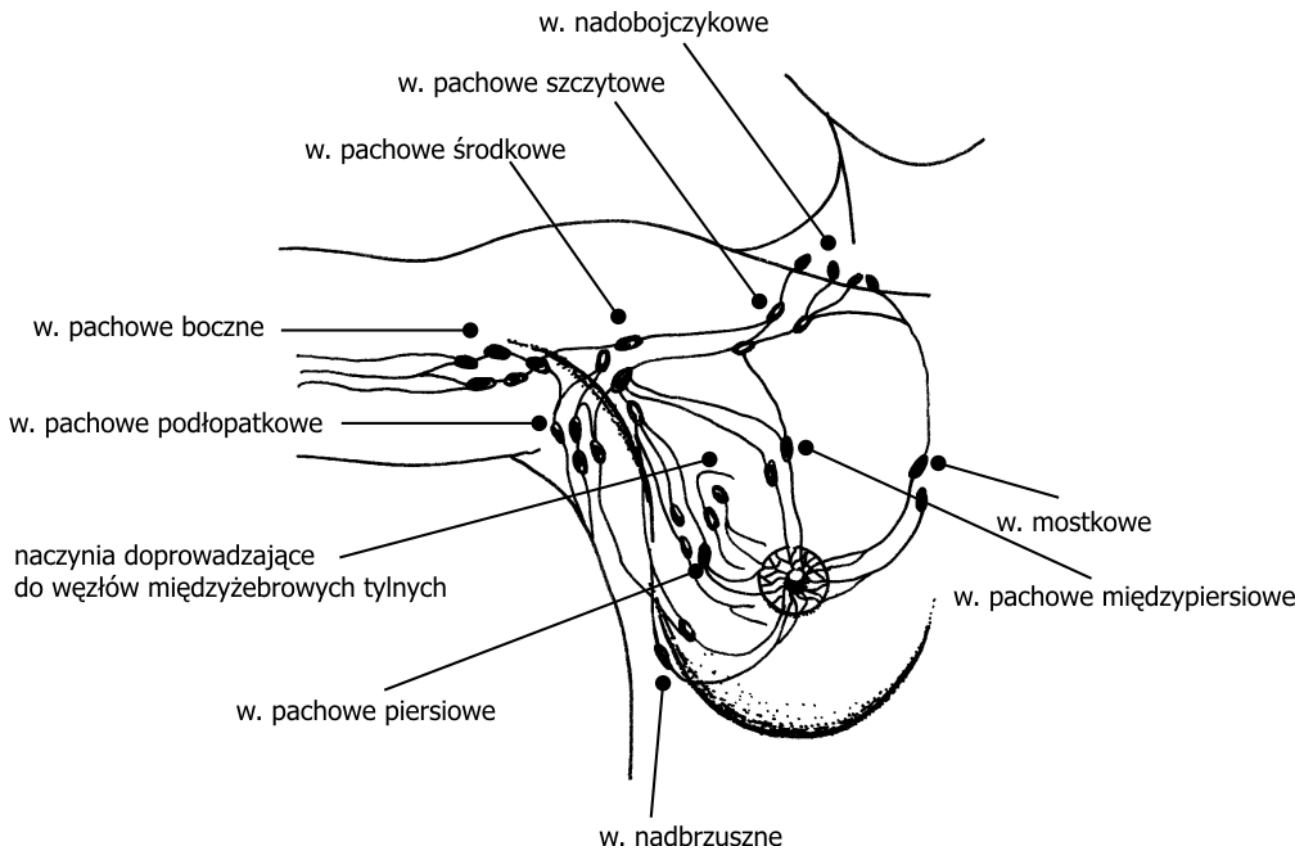
lokalizacja guzów nowotworowych



mlecznewsparcie.pl 2017

Niezwykle ważnym aspektem samobadania jest macanie węzłów chłonnych, najczęściej zaatakowane są węzły pachowe i obojczykowe, głównie ze względu na lokalizację większości zmian nowotworowych w kwadrantach górnych. Czasem widać już w trakcie oglądania wystające nad obojczykiem zgrubienia. Najważniejsze są węzły: nadobojczykowe (wśród nich znajduje się tzw. węzeł wartownik, zwykle usuwany podczas zabiegów), pachowe szczytowe i pachowe środkowe.

Naczynia chłonne tworzą dwa spłoty: splot skórny brodawki i otoczki oraz splot gruczołowy. Chłonka odpływa do węzłów pachowych, węzłów międzyżebrowych przednich i tylnych oraz do węzłów międzypiersiowych. 75% chłonki z gruczołów piersiowych przyjmują węzły pachowe (przerzuty nowotworowe!)



Węzły chłonne okolicy sutkowej, Rys. K. Flasińska-Rubik

KONTROLA RAZ W MIESIĄCU TO PODSTAWA PROFILAKTYKI WCZESNEGO WYKRYWANIA NOWOTWORÓW

ALE

Raz w roku udaj się do lekarza ginekologa, położnej rodzinno-środowiskowej lub chirurga w celu wykonania badania u pracownika służby zdrowia

Nie rzadziej niż 1 na 2-3 lata wykonuj badanie obrazowe piersi

- w okresie przedkoncepcyjnym, okresie laktacji i do 10 lat po zakończeniu laktacji USG piersi co 1-2 lata
- 10 lat i później od zakończenia karmienia piersią badanie mammograficzne raz na 2-3 lata

Jeśli osoba w Twoim otoczeniu nie karmi piersią lub karmiła będąc bardzo młodą mamą, to badanie mammograficzne należy wykonywać od 35 roku życia.

**ZAWSZE UDAJ SIĘ DO LEKARZA JEŚLI
WYCZUJESZ COŚ NIEPOKOJĄCEGO.**

**GUZY PIERSI SĄ TWARDE JAK KAMIENIE,
NAPEWNO ZAUWAŻYSZ RÓŻNICĘ**

**BADAJĄC SWOJE PIERSI PALPACYJNIE JESTEŚ W
STANIE WYCZUĆ ZMIANĘ O ŚREDNICY OK 1CM***

*kobiety, które nie badają się regularnie wyczuwają zmiany mające już 4cm, często zbyt późno

WAŻNE

- NIE KAŻDA ZMIANA TO RAK.
- NIE KAŻDY NOWOTWÓR TO RAK
- NIE KAŻDY NOWOTWÓR ZŁOŚLIWY TO RAK (ICD10 – C50)
- INNE NOWOTWORY TO ZMIANY ŁAGODNE (ICD10 – N63)
 - TORBIELE
 - GRUCZOLAKOWŁÓKNIAKI
 - TORBIELOWATO-WŁÓKNIAKOWATOŚĆ (MASTIOPATIA)

źródła:

Wykłady „Badania fizykałne” – dr n.med. Krystyna Bogus,
Katedra Nauczania Pielęgniarnstwa, Uniwersytet Medyczny w łodzi
Pracownicy Kliniki Chorób Sutka ICZMP w łodzi

<http://mp.pl>

Ilustracje:

- <http://www.cancerhelpline.in/>
- <http://kobiety.med.pl/cno1/>

Nagłówek: <http://portalemedyczne.pl/>